Caso clínico. Enfermedades infecciosas

Síndrome de escaldadura estafilocócica en la consulta de Atención Primaria

Lucía Tainta León[a], Silvia Manzanares Santos[b], Elena López Vargas[c], Esperanza Macarena Aroca Aguilar[d], Cristina Valenzuela Sánchez[a]

[a]MIR-Pediatría. Hospital Universitario Reina Sofía. Córdoba. España
• [b]Pediatra. CS Occidente Azahara. Córdoba. España
• [c]Servicio de Pediatría. Hospital Santa Bárbara. Puertollano. Ciudad Real. España
• [d]Pediatra. CS Guadalquivir. Córdoba. España.

Publicado en Internet:
31-marzo-2023

Lucía Tainta León:
lucitainta@gmail.com

INTRODUCCIÓN

Se denomina síndrome de piel escaldada estafilocócica a aquellos trastornos ampollosos de la piel causados por exfoliotoxinas que elaboran determinadas cepas de *Staphylococcus aureus*. Además de la forma clásica generalizada, existen dos formas de presentación atípica: el impétigo bulloso (forma localizada) y la forma escarlatiniforme (abortiva). La enfermedad afecta preferentemente a recién nacidos y niños menores de 5 años, pero también puede desarrollarse en edades posteriores de la infancia.

RESUMEN DEL CASO

Paciente de 5 años que consulta en su Centro de Salud por exantema de 4 días de evolución. Precedía al cuadro una pequeña herida incisa retroauricular. Como antecedente de interés, duerme con su padre, quien presentó las 2 semanas previas un cuadro de foliculitis de la barba.

Refiere eritema generalizado el día del inicio, junto con labios fisurados. Fue progresando hasta presentar eritema malar bilateral y eritema descamativo generalizado. Predominante descamación facial (palpebral y retroauricular), cervical y 1/3 superior del tronco. También presenta fisuras labiales con vesículas peribucales. Llamativas lesiones eritematodescamativas en pliegue antecubital y poplíteo. Se objetiva eritema palmo-plantar bilateral y eritema en cara dorsal de los dedos de los pies. Refiere dolor a la presión plantar. Orofaringe hiperémica con amígdalas algo hipertróficas, sin exudados, aftas, vesículas ni enantema. Asocia edema palpebral bilateral e hiperemia conjuntival izquierda (**Figs. 1, 2, 3** y **4**).

Figura 1. Síndrome de piel escaldada estafilocócica: manifestaciones en labios y lengua

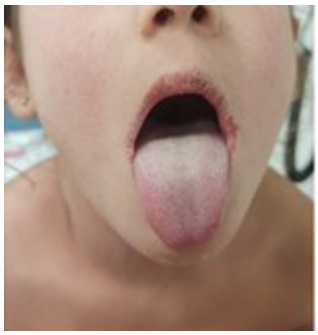

Figura 2. Síndrome de piel escaldada estafilocócica: manifestaciones cutáneas

Cómo citar este artículo: Tainta León L, Manzanares Santos S, López Vargas E, Aroca Aguilar EM, Valenzuela Sánchez C. Síndrome de escaldadura estafilocócica en la consulta de Atención Primaria. Rev Pediatr Aten Primaria Supl. 2023;(32):e105-e106.

Figura 3. Síndrome de piel escaldada estafilocócica: eritema en plantas de pies

Figura 4. Síndrome de piel escaldada estafilocócica

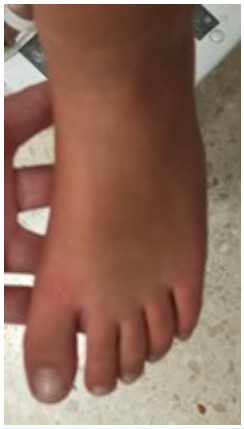

Afebril con buen estado general en todo momento. No tos ni mucosidad. No odinofagia. Refiere hiporexia.

Se realiza test de detección rápida de antígeno estreptocócico con resultado negativo. Analítica sanguínea con hemograma, coagulación y bioquímica sin alteraciones y reactantes de fase aguda normales.

Se solicita cultivo faringo-amigdalar y de lesión cutánea retroauricular. Ante la sospecha de exantema infeccioso bacteriano se inicia tratamiento empírico con amoxicilina-clavulánico oral 50 mg/kg/día cada 8 horas durante 7 días.

Las lesiones fueron mejorando desde el tercer día de antibiótico y a los 10 días no presentaba ninguna lesión, únicamente descamación de palmas y plantas. El resultado del exudado retroauricular fue positivo para *S. aureus*.

CONCLUSIONES

El síndrome de escaldadura estafilocócica debe sospecharse en un niño pequeño con eritrodermia aguda y afectación conjuntival o peribucal. El diagnóstico es clínico, ya que no existen alteraciones analíticas específicas. La distribución etaria y la distinta severidad del proceso se justifica porque los niños mayores disponen de anticuerpos que limitan la enfermedad.

CONFLICTO DE INTERESES

Los autores declaran no presentar conflictos de intereses en relación con la preparación y publicación de este artículo.